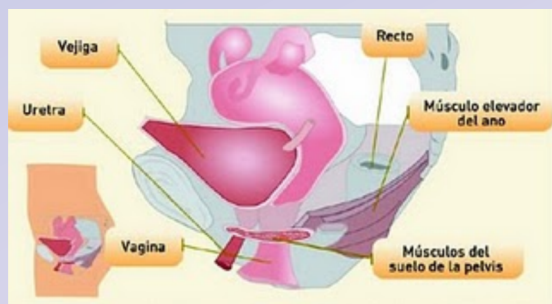


¿Cuál es el tratamiento?

La disfunción del piso pélvico sin una alteración anatómica puede ser tratada con una terapia física conocida como biofeedback. En ella, el terapeuta ayuda al paciente a mejorar la sensibilidad rectal y la coordinación de los músculos del piso pélvico. Existen diversas técnicas efectivas en el biofeedback, algunos terapeutas enseñan al paciente a expulsar un pequeño balón colocado en el recto, otra técnica utiliza transductores de presión colocados en el recto o la vagina, o en la superficie de la piel para mostrar al paciente los cambios de presión generados durante la evacuación y así permitirle corregir la contracción anormal y sustituirla por una relajación coordinada de los músculos. Estos dispositivos permiten que el paciente observe su anomalía en una pantalla y con la guía del terapeuta entienda el movimiento de los músculos y lo ayude a mejorar su coordinación. Aproximadamente el 75% de los pacientes obtienen una mejoría significativa con este tipo de terapias.

Las anomalías anatómicas observadas en una defecografía, como un prolapso rectal o un rectocele deben ser tratadas con un procedimiento quirúrgico.



Centro Colorectal Integral

- CIRUGIA GENERAL • LAPAROSCOPIA
- COLON, RECTO Y ANO
- ENDOSCOPIAS Y COLONOSCOPIAS

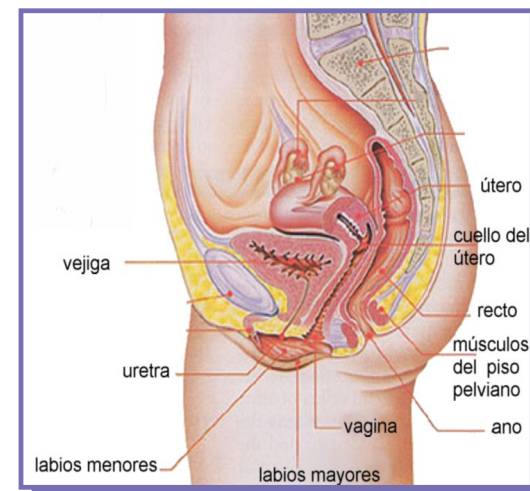
🏠 José María Heredia #2980.
(a espaldas del Hospital San Javier)
Col. Prados de Providencia.
Guadalajara, Jalisco.

☎ (33) 3641.4305 3641.9044

✉ centrocolorectal@hotmail.com

🌐 www.centrocolorectal.com

DISFUNCION DEL PISO PELVICO



ENFERMEDADES DEL RECTO Y COLON

INFORMACION PARA PACIENTES

¿Qué es la disfunción del piso pélvico?

Para la mayoría de la gente, la evacuación es una función fácil y automática. Para algunos individuos, el proceso de evacuación puede ser difícil. Los síntomas de la disfunción del piso pélvico incluyen el estreñimiento y la sensación de un vaciamiento incompleto del recto cuando tienen una evacuación. Esta sensación de vaciamiento incompleto puede resultar en múltiples intentos de evacuación en un pequeño periodo de tiempo. Esta materia fecal residual en el recto puede salir sin que el paciente lo note, por lo que existen también reportes de incontinencia en esta enfermedad.

El proceso de defecar requiere un esfuerzo coordinado de diferentes músculos. El piso pélvico está hecho de varios músculos que soportan el recto como una hamaca. Cuando un paciente siente la necesidad de evacuar, estos músculos se relajan y permiten el vaciamiento del recto; al estar relajados estos músculos, los músculos del abdomen se contraen para ayudar a empujar la materia fecal fuera del recto.

Los pacientes con disfunción del piso pélvico tienen una tendencia a contraer en lugar de relajar los músculos del piso pélvico durante la evacuación, por lo que cuando intentan vaciar el recto empujando sobre una masa de músculos que están contraídos y no permiten la salida de la materia fecal.

¿Cómo se diagnostica?

El diagnóstico comienza con una historia clínica detallada de los síntomas del paciente, enfermedades crónicas y una historia detallada de la existencia de trauma psicológico o físico que pueda contribuir a este problema. Posteriormente, una exploración acuciosa permite encontrar alguna alteración anatómica. Una defecografía es un estudio frecuentemente usado para documentar un trastorno funcional en un paciente con disfunción del piso pélvico. En este estudio se administra al paciente un enema de un líquido muy espeso que se puede detectar con rayos x. El estudio consiste en la grabación de un video que muestre el movimiento de los músculos del piso pélvico y del recto durante la evacuación. Normalmente se observa la relajación de los músculos del piso pélvico, permitiendo que el recto corrija su posición a una posición rectificadora y así permitir la eliminación del líquido administrado. Este estudio puede demostrar si los músculos no se relajan apropiadamente y están evitando la salida de la sustancia administrada. La defecografía también es útil para diagnosticar un prolapso rectal (plegamiento del recto sobre sí mismo con la potencial salida del mismo a través del ano).

Algunas mujeres también pueden presentar un prolapso de la pared anterior del recto hacia la vagina, proceso conocido como rectocele, usualmente un rectocele no afecta la salida de las evacuaciones, pero en algunos casos la materia fecal puede quedar retenida en un rectocele, causando síntomas de vaciamiento incompleto, esto también es demostrado por una defecografía.

